Aus der Chirurgischen Universitäts-Klinik Heidelberg.

Direktor: Prof. Dr. Kirschner.

Chordome des Kreuz- und Steißbeins

Inaugural-Dissertation

zur

Erlangung der zahnärztlichen Doktorwürde

der

Hohen Medizinischen Fakultät

der

Ruprecht-Karls-Universität zu Heidelberg

vorgelegt von

Hedwig Herold

aus Mosbach in Baden.

[illegible] Medical Library

1940

Pilger-Druckerei G. m. b. H., Speyer a. Rh.

Dekan: Prof. Dr. Rodenwaldt.

Referent: Prof. Dr. Kirschner.

Chordome des Kreuz- und Steißbeins.

I. Geschichtliche Einleitung.

Im Jahre 1846 entdeckte Virchow während seiner Studien über die vorzeitige Verknöcherung des Sphenookzipitalknorpels beim Kretinismus bei einigen Schädelsektionen eine kleine Geschwulst, welche mit einem feinen Stiele auf dem Clivus Blumenbachii aufsaß. Die Geschwulst zeigte vakuolenhaltige Zellen mit gallertigem Inhalt, die manchen Pflanzenzellen, den Physaliden, ähnelten. Daher und ihres Sitzes in der Nähe der Knorpelfrage zwischen Keil- und Basilarbein wegen hielt Virchow diese Zellen für abgewandelte Knorpelzellen und gab den Geschwulsten den Namen: Ecchondrosis physaliphora sphenooccipitalis.

Etwas später veröffentlichte der Würzburger Anatom Heinrich Müller eine Arbeit über das Vorkommen von Resten der Chorda dorsalis beim Menschen nach der Geburt. Bei seinen Untersuchungen fand er im Schädelgrund Reste von Chordageweben, die die Struktur der kleinen Clivusgeschwülste Virchows zeigten. „Eine direkte Beziehung dieser Geschwülste, sagt Müller, zur Chorda dorsalis ist nicht zu verkennen, und ich halte sie der Hauptsache nach für excessiv wachsende Reste der Chorda. Wer Freude am Namen hat, könnte diese Masse als chordoide Geschwülste oder als Chordome bezeichnen."

Aber in den folgenden Jahren setzte sich diese Auffassung nicht durch, bis Hugo Ribbert und Steiner (1894) bei 500 Sektionen zehnmal Clivusgeschwülste fanden. In ihrem Ergebnis über den Bau derselben schlossen sie sich Müllers Meinung an. Vollkommene Klarheit schaffte Ribbert in Jahre 1895. Er stach bei Kaninchen die Nuclei pulposi — anerkannte Chordareste der Zwischenwirbelscheiben — an. Die freigewordenen Zellen wuchsen zu kleinen erbsengroßen, allerdings nur vorübergehenden Geschwülsten aus, die histologisch im wesentlichen mit den Gallertgeschwülsten des Clivus übereinstimmten. Damit war auch der Beweis erbracht, daß solche Geschwülste überall dort lokalisiert sein können, wo Reste der Chorda dorsalis liegen geblieben waren.

Doch bald traten diese Dinge in den Hintergrund, zumal sie sich in keiner Weise während des Lebens unangenehm bemerkbar machten, bis Grahl 1903 ein bösartiges Chordom der Schädelbasis beschrieb (Diss. Göttingen 1903). Der Kranke war damals unter den Erscheinungen eines basalen Hirntumors gestorben.

1910 berichteten Feldmann und Mazzia zum ersten Male über Chordome des Kreuz- und Steißbeins (Feldmann J. Chordoma ossis sacri. Ziegl. Beitr. Bd. XLVIII S. 630/1910.) (Mazzia O. Chordom der Sakralgegend Zbl. f. allg. Path. u. path. Anat. Bd. XXI. S. 769/1910.) Zunächst galt dieser Sitz des Chordoms als atypisch, bis Link und Warstat im Jahre 1922 in einer Gegenüberstellung der bis dahin veröffentlichten Fälle die Lokalisation am einen wie am anderen Ende der Wirbelsäule als beinahe gleichläufig bezeichneten.

Coenen verfaßte 1925 eine umfassende pathologisch-histologische Arbeit über Chordome. Er beschrieb dabei alle bis dahin vorgekommenen 68 Fälle und traf folgende Einteilung:

I. Kraniale Chordome	
1. Das Clivuschordom	
a) gutartig	21
b) bösartig	14
2. das hypophysäre Chordom	1
3. das nasopharyngeale Chordom	5
4. das dentale Chordom	1
II. Vertebrale Chordome	1
III. Candale Chordome	
1. das antesakrale Chordom	13
2. das retrosakrale Chordom	8
3. das zentrale Chordom	4
	68 Fälle.

Andler ergänzte ein Jahr später das Bild der Chordome des Kreuz- und Steißbeins in seiner Veröffentlichung „Die Klinik des sakro-coccygealen Chordoms".

Die Literatur mehrte sich und Podlaha und Pavlica bezeichneten ihren 1928 mitgeteilten Fall als den 44. der Weltliteratur. (Das bösartige sacrococcygeale Chordom. Ein neuer Fall. Arch. f. pathol. Anat. Bd. 267/1928.)

Es erschienen weitere Arbeiten im In- und Ausland und so fanden sich im ganzen bis jetzt 85 Berichte über das Vorkommen von sacro-coccygealen Chordomen. Zwei weitere Fälle werden der Arbeit angefügt.

II. Lokalisation.

a) Kraniale Chordome.

1. Das gutartige Clivuschordom ist ein zufälliger Nebenbefund bei Sektionen und hat seinen Sitz auf dem Clivus Blumenbachii in der Nähe der Knorpelfuge zwischen Keilbein und Basilarbein. Die Geschwulst errreicht Kirschkerngröße und besteht aus einer galler-

tigen Masse, die bei der histologischen Untersuchung die blasigen Chordomzellen zeigt. Eine kleine Exostose — sie sitzt also mit einem feinen Stiel auf dem Clivus auf — und ein Loch in der Dura mater läßt sie in die Schädelhöhle ragen. Die Zellen erfüllen das Maschenwerk der Exostose und oft noch die obersten Knochenräume des Clivus. Nach Coenen ist der Knochendurchbruch nur ein scheinbarer. Er nimmt an, daß die kleine Geschwulst schon besteht oder ihr Wachstum mindestens zu gleicher Zeit erfolgt, wenn sich die Dura als besondere Gewebslage an die Schädelbasis abscheidet. Sie kann daher die Gewebswucherung nur umwachsen.

2. Das bösartige Clivuschordom macht sich im Leben des Trägers bemerkbar durch seine Größe, durch die Verdrängungserscheinungen des Gehirns und durch sein destruierendes Wachsen. Die Kranken sterben mit den Anzeichen eines basalen Hirntumors durch Gehirnkompression. Dabei kann der Tumor jahrelang wachsen und seine runde Gestalt bewahren oder wahllos bis in die Kieferhöhle, in die Kaumuskeln und ins Gehirn wuchern. Auch durchbrechen diese Wachtstumexcesse niemals die Dura mater. (Grahl, Fränkel, Hässner.)

3. Eine weitere Unterabteilung des cranialen Chordoms ist das hypophysäre Chordom. Von ihm, das klinisch und röntgenologisch als echter Hypophysentumor imponiert, konnte Spieß feststellen, daß es sich um eine primäre Chordombildung im Türkensattel handelt. Während das sogenannte

4. nasopharyngeale Chordom meist sekundär nach Zerstörung des Clivus entsteht. Es wächst in den Nasenrachenraum vor und erzeugt durch Verlegung der Tube Schwerhörigkeit, der Choanen Atembehinderung.

5. Heinrich Müller hat im Zahn des Epistropheus persistierende Chordareste nachgewiesen. Coenen erwähnt einen Fall eines dentalen Chordoms, der von B. Fischer veröffentlicht wurde.

Im ganzen liegen etwa 77 Berichte über kraniale Chordome vor.

b) Die zweite Hauptgruppe stellen die vertebralen Chordome dar. Meyermann berichtet im Jahre 1937 von 12 veröffentlichten Fällen dieser Art. Die spärlichen Chordazellreste, die bei der schnellen Verknöcherung der Wirbelkörper in den Bandscheiben als Nuclei Pulposi liegen bleiben, sind überreif und haben im allgemeinen keine Proliferationskraft mehr. Vor der Operation sind vertebrale Chordome noch nie erkannt worden, da sie die klinischen Erscheinungen der Rückenmarkskompression machen. Ihrer Seltenheit wegen werden sie zunächst mit anderen Geschwülsten der Wirbelsäule oder der Rückenmarkshäute verwechselt. Sie gleichen im Bau den anderen Chordomen.

c) Als letzte Gruppe folgt das kaudale Chordom. Es sei hier ausführlicher behandelt, da in den letzten Jahren in der Chirurgischen Universitätsklinik zu Heidelberg drei interessante Fälle dieser Art vorkamen.

III. Genese.

Die Untersuchungen über den fetalen Verlauf der Chorda dorsalis von Link und Warstat und die zahlreichen veröffentlichten Fälle von kaudalen Chordomen, die an Häufigkeit die cranialen in den letzten Jahren übertreffen, haben bewiesen, daß der Sitz der caudalen Chordome sowie der Chordome überhaupt entwicklungsgeschichtlich begründet ist.

Aus dem Kopffortsatz der dorsalen Urdarmwand bildet sich im Gastrula-Stadium die Chorda Dorsalis. Die Chordazellen entstehen aus einfachen, unausdifferenzierten Gewebsverbänden. Die Zellen umgeben sich mit einer Membran und lagern sich ohne Zwischensubstanz aneinander, sie werden kubisch oder polygonal und erhalten im Innern zahlreiche Vakuolen, die Glykogentropfen enthalten. Mit der Zeit stoßen die Zellen ihre Glykogentropfen ab und verlieren die Konturen. Die fädigen Protoplasmareste legen sich zu einem feinen Gitterwerk zusammen. Durch Vermehrung und Umwandlung der Zellen in den blasigen Charakter wächst die Chorda dorsalis. Sie durchzieht als Stützgewebe den Embryo von der Gegend des späteren Clivus bis zur Steißbeinspitze. Zur Zeit der Bildung der knorpeligen und knöchernen Wirbelsäule zeigt die Chorda dorsalis gegenüber dem sonst zentralen intervertebralen Verlauf am kranialen und caudalen Ende einige Abweichungen. Die Chorda gelangt aus dem zweiten Halswirbel in den Zahn des Epistropheus, verläßt ihn an der Spitze und verläuft eine kleine Strecke im extravertebralen Bindegewebe, um im Basilarknorpel zu verschwinden. Ihn durchmißt sie in flachem Bogen nach vorn, kommt in innige gewerbliche Berührung mit dem Rachenepithel und kehrt wieder in den Basilarknorpel zurück. In gewundenem Endverlauf wird dieser Knorpelbezirk durchzogen bis dicht unter die häutige Oberfläche des Clivus Blumenbachii, manchmal sogar bis in seine bindegewebige Bekleidung hinein. Bis zum Lumbalabschnitt verläuft die Chorda leicht geschlängelt, aber in einem Strang. Größere Ansammlungen zelliger Chordakomplexe finden sich nur in den erweiterten Höhlen der Zwischenwirbelscheiben.

Ferner haben Link und Warstat während der histologischen Untersuchungen der vier Feten gesehen, daß sich die Chorda in der Sacrococcygealgegend neben dem weiteren Verlauf des Hauptstrangs wurzelartig verzweigt. Die Wurzeln reichen entweder ventral oder dorsal zum lockeren Bindegewebe des Kreuz- und Steißbeins oder endigen wie Ableger in den Schichten der

Bandscheiben. In diesen Abzweigungen finden sich Zellschnüre aus Chordazellen. (Einmal war der Endstrang eines solchen Wurzelstrangs neben der bindegewebigen Außenhülle des Rückenmarkkanals zu finden und stellte sich als hyalin gefächerter Kumpen aus Chordascheide dar, der mehrere kleine Chordazellkomplexe enthielt. (Link und Warstat, Bruns' Beitr. Bd. 127 S. 618 Abb. 3—5.) Solche Chordawurzeln waren nur in der Kreuz-Steißbeingegend der Wirbelsäule zu sehen. Die Chorda verlief dann weiter zentral bis beinahe an die Spitze des Steißbeins. In zwei Fällen trat sie hier dorsalwärts aus der Wirbelsäule heraus und endete in einem von Chordascheide umgebenen zusammengeballten Zellknäuel im retrovertrebalen bezw. präspinalen Bindegewebe. Die Deutung lautet dahin, daß Beziehungen bestehen zwischen dem Verlauf der Wirbelsäule und der extravertrebralen häutigen Umgebung. Die Chorda dorsalis verläuft in ihrem kaudalen und cranialen Ende außerhalb der knorpeligen Anlage des späteren Knochens und zwar dorsalwärts, nach der Schädelhöhle und nach dem Rückenmarkskanal, als auch ventralwärts und nach dem Rachen und dem Rektum zu, im übrigen Teil der Wirbelsäule hat das keine Gültigkeit.

Für diejenigen sacro-coccygealen Chordome, die sich frei vom Knochen entwickeln, erblickt man in diesen abgelegten Zellnestern den Ursprung. Aus den ventralen Chordaablegern entstehen die antesakralen Chordome, aus den dorsalen die retrosakralen und die restierenden Chordazellen im Kreuz- und Steißbein bilden die Keime für die zentralen Sakralchordome.

A. Feller und Sternberg haben weiterhin in ihrer Arbeit über „Fehlbildungen der Wirbelsäule" bewiesen, daß die Chordazellen einen Reiz zur Knorpelbildung auf sie umgebende Gewebe ausüben. Sie fanden unter anderem bei Früchten mit einer Unterzahl von Wirbelkörpern dort keine Chorda, während in den knorpelig angelegten Wirbeln die Chorda dorsalis vorhanden war.

Neben diesen embryologischen Befunden von Feller und Sternberg gibt Schwabe über das Schicksal der intervertebralen Chordareste Auskunft. Er hat bei seinen „Untersuchungen über die Rückbildung der Bandscheiben im menschlichen Kreuzbein" ausdifferenzierte Chordazellen bis in das fünfte Lebensjahrzehnt nachgewiesen, außerdem vermischen sich die Zellen in der ersten Bandscheibe wenig, in der dritten caudalen nie mit Knorpelteilen. Es bildet sich also kein eigentlicher Nucleus pulposus wie in der Wirbelsäule, sondern der Chordarest liegt stets in einer engbegrenzten Höhle, die nur chordale und keine knorpeligen Elemente enthält. Ähnlich verhalten sich die versprengten übrigen Chordakeime. In den Bandscheiben der restlichen Wirbelsäule konnte er beim Erwachsenen keine Chordareste mehr erkennen.

Infolge dieser Entwicklung müßte man sogar annehmen, daß diese Geschwülste noch häufiger vorkommen. Aber wahrscheinlich

werden gutartige kleine Wucherungen, wie sie am Clivus Blumenbachii vorkommen, an anderen Stellen im Leben und der Sektion übersehen, da sie keine Beschwerden machen und, wenn sie zentral oder dorsalwärts liegen, nicht ohne weiteres ins Auge fallen. Oder die geringe Wachstumskraft reifer Chordazellen reicht nur aus, um in die Schädelhöhle vorzuwachsen aber nicht z. B. in das straffe Bindegewebe der Kreuz- und Steißbeingegend.

Zur Bildung eines malignen Chordoms müssen sich die Zellen den histologischen Untersuchungen nach ihren frühvetalen Charakter erhalten haben. Die Zellreste in den Zwischenwirbelscheiben sind ausgereift und unter dem Einfluß des Knochenwachstums so rudimentär geworden, daß sie wohl zu keiner aktiven Wucherung mehr fähig sind. Sie sind auch keinen äußeren Einflüssen ausgesetzt, die eventuell den Anstoß zu einer Geschwulstbildung abgeben könnten. Die extravertebralen Chordazellreste finden im Bindegewebe sehr günstige Ernährungsbedingungen. Sie sind nicht so in ihrer Wachstumsfähigkeit geschädigt und dazu noch allen möglichen Reizen traumatischer, entzündlicher und toxischer Natur überantwortet.

Die Entstehungsursache der Geschwülste ist noch nicht geklärt. Jedoch scheint vor allem beim sacro-coccygealen Chordom dem Trauma eine größere Bedeutung zuzukommen. Wie das vor sich geht, weiß man nicht. Aber es ist statistisch erwiesen, daß die meisten Chordome auf ein Trauma hin entstanden sind, ähnlich wie das Ribbert im Tierexperiment gezeigt hat. Die meisten Kranken geben tatsächlich bei der Anamnese ein Trauma an, das sie zwei bis zwölf Monate vor dem Auftreten der eigentlichen Geschwulst erlitten haben.

IV. Morphologie.

Im makroskopischen Aufbau ähnelt das Chordom einem Epitheliom und wird etwa faust- bis kindskopfgroß. Eine grobfaserige, bindegewebige kapillarreiche Kapsel umgibt die Geschwulst, die Faserzüge und gefäßführende Septen in das Innere schickt. Überhaupt sind solche Gewächse reichlich mit Gefäßen ausgestattet und stark durchblutet. Wird der Tumor in der Länge geschnitten, so findet sich ein gräuliches oder bräunliches, weiches gallertiges Gewebe, das von den Septen wie ein weitmaschiges Netz durchzogen und in nach Form und Größe unregelmäßige, läppchenartige Bezirke aufgeteilt wird. Kleine Zysten, Blutungen und Verkalkungen werden ebenfalls beobachtet.

Die histologische Untersuchung zeigt der Literatur nach ein oft hyalin entartetes, gut durchblutetes, chronisch entzündetes Stützgerüst und läppchenartig angeordnetes Parenchym.

Chordazellen sind in zwei Formen vorhanden. Einmal als vakuolisierte siegelringförmige Zellen, die Physaliphoren Virchows, die in Gruppen und Säulen angeordnet sind. Sie zeigen alle Übergänge von den kleinen Physaliden bis zu den großen Zellblasen mit Membran und wandständigem Kern, der später eingeht und zerfällt. In der Peripherie dieser Zellhaufen findet man außerdem noch solide, feinkörnige, rundliche oder polyedrische vakuolonlose Zellen, ohne sichtbare Membran und mit verschieden großem Kern. Da sie hauptsächlich in den Proliferationszentren vorkommen, kann man sie als unausgereifte jugendliche Zellformen der Chorda ansprechen. Nach Feldmann schmelzen diese soliden Zellen oft zu Verbänden zusammen. Debernardi schreibt, daß sie sich in lange spindelige Elemente umbauen und dadurch einen sarkomatösen Charakter bekommen. Die unreifen Zellformen zeigen auch eine lebhafte mitotische und amitotische Zellteilung. Einzelne Zellen reifen aus, so daß immer alle Stufen der Chordaentwicklung gleichzeitig vorhanden sind. Je nachdem, welche Art von Zellen überwiegt und wie ihre Ernährungsbedingungen sind, wächst die Geschwulst langsamer oder schneller, entartet sie bösartig oder behält ihre Größe.

Als axiales Stützgewebe des Embryos lagern sich die Zellen der Chorda dorsalis knorpelartig aneinander und verlieren ihren Epithelcharakter. Analog dazu sind die Chordazellen der meisten malignen Chordome sarkomartig aneinander gereiht. Die Fälle von Hellmann und Argand zeigen wieder karzinomähnlichen Bau, in dem die Zellen alveolenartig in Bindegewebsmaschen lagern wie richtige Chordokarzinome. Sarkomatöses Wachstum maligner Chordome entspricht dem Aufbau der Chorda dorsalis als Stützgewebe, während das karzinomatöse an die Abstammung vom Entoderm erinnert.

Im embryonalen Gewebe und dessen Geschwülsten findet man reichlich Glykogen. Den Glykogengehalt der Chordome hat Nebelthau zum erstenmal nachgewiesen. Nach Podlaha ist es als Funktionsprodukt der Chordazellen in ihrem Protoplasma diffus eingelagert. Das Glykogen scheint zu Tropfen zusammenzufließen und schließlich den ganzen Zelleib unter Verdrängung des Protoplasmas und der Kerne auszufüllen. von Breitenberg weist darauf hin, daß nach dem Tode das Glykogen rasch schwindet. Die zahlreichen Vakuolen nicht spezifisch gefärbter Schnitte entsprechen also nicht den lebenden Zellen.

In den zentralen Anteilen der Geschwulstläppchen vor allem der bösartigen Chordome erscheint zwischen den Zellen eine muzinreaktiongebende Substanz mit Resten zugrundegegangener oder -gehender Zellen. Zu ihrer Deutung zieht man am besten wieder das physiologische Vorbild der Chordome, die Chorda dorsalis heran. Im Stadium ihrer Rückbildung findet sich schleimige Substanz. Schaffer gibt als Ursache für die Schleimbildung den Druck

an, der durch die Knorpel- und Knochenbildung der Wirbelsäule auf den intervertebralen Chordoabschnitten lastet. Der Druck preßt die Zellen zusammen, die zugrunde gehen und schließlich in schleimiger Masse ersticken. Dem freigewordenen Glykogen wird eine besondere Bedeutung bei der Schleimbildung zugemessen. Der Schleim, der sich in der Geschwulst zwischen den Zellen verteilt, ist demnach kein Abscheidungsprodukt der Zellen, sondern er ist durch den Untergang der Geschwulstzellen entstanden.

Die gutartigen Clivuschordome sitzen auf einer Exostose auf und hängen also innig mit Knochen- bezw. Knorpelgewebe zusammen. Hässner sah in seinem malignen Clivuschordom freie Knorpelspangen. Pototschnig fand in dem von ihm beschriebenen sacrococcygealen Chordom guterhaltene Spongiosa und vereinzelt Knochenbälkchen mit Osteoblasten im Stützgewebe. Seiner Meinung nach sind das Reste der secuestierten Skeletteile der Umgebung. Auch Feldmann stellte in seinem caudalen Tumor Knochenbälkchen fest, die der Halisterese und der lakunären Resorption verfielen. Nach Coenen sind diese Knochenbestandteile als selbständige Gewebsneubildungen zu werten. Denn z. B. im Clivuschordom von Swars, das weit vom Skelett gelegen war, fanden sich Knochenbälkchen. Sie hingen eng zusammen mit dem Bindegewebe des nekrotischen Chordomgewebes; denn diese Bindegewebeszüge verknöcherten deutlich. Es handelt sich also um neugebildeten Knochen, der aber durch die Chordomzellen schon wieder resorbiert wurde. Man kann also Vergleiche ziehen zwischen der Exostose des gutartigen Clivuschordoms und dem regellosen diffusen Knochengewebe der bösartigen Geschwulst. Hier hat das knochenbildende Gewebe seine Proliferationskraft erhalten, während bei dem gutartigen Clivuschordom ein fertiges Knochengebilde entsteht.

Somit ist es also erwiesen, daß mit der Versprengung von Chordakeimen gleichzeitig osteo- und Chrondrogenes-Gewebe verbunden ist. Das gutartige und das bösartige Chordom entsteht demnach durch Ablagerung von Chordagewebe und aus perichordalem, skeletogenem Gewebe.

V. Symptomatologie.

Verlauf.

Bis jetzt konnten 85 in der Literatur veröffentlichte Fälle von sacro-coccygealen Chordomen festgestellt werden. Sie lassen sich in die Einteilung von Coenen einordnen, die später Link erweitert hat. Sie sprechen von:

a) antesakralen Chordomen = ventralen Sakralchordomen
b) retrosakralen Chordomen = dorsalen Sakralchordomen
c) zentralen Chordomen.

Unter ihnen fallen zwei von Andler beschriebene Fälle besonders auf. Diese Chordome standen in Verbindung mit dem Darmrohr und nicht wie sonst mit dem Knochen. Sie sind ein Hinweis dafür, daß die Chorda dorsalis aus dem Entoderm stammt. Man nannte sie enterale Chordome.

Es ist darauf hingewiesen worden, daß das Vorkommen der Chordome geographisch oder rassisch bedingt sein kann. Walz führt an, Ribbert habe in 20% seiner Sektionen Chordome gefunden, während in Portugal z. B. Franko bis zum Jahre 1925 nur einen Fall zu Gesicht bekam. Ebenso entfielen auf Württemberg 10% aller bekannten Fälle von malignen Chordomen und 18% der sakro-coccygealen.

Nach Coenen liegen die antesakralen Chordome zwischen Kreuzsteißbein und Rektum. Sie gehen von den oberen Markräumen der Kreuzbeinaushöhlung aus und wuchern in den umliegenden Weichteilen und selbst in der Wand des Rektums und des Sigmoids. Man fühlt diese Chordome vom Darm aus neben dem Rektum und in der Kreuzbeinaushöhlung. Solange Kreuzbeinnerven und Beckenorgane nicht durch die Größe des Tumors in Mitleidenschaft gezogen sind, machen sich nur geringe klinische Erscheinungen bemerkbar. Später treten ziehende Schmerzen, Miktions- und Defäkationsstörungen auf, die zur völligen Inkontinenz führen können, wenn Blase und Mastdarm durchwachsen werden. Ist also das Rektum oder Sigmoid beteiligt, haben wir das Bild eines Dickdarmkarzinoms mit deutlich fühlbarem Tumor, Defäkationsbeschwerden, blutigem Stuhl und Ileus-Erscheinungen. Die manchmal kindskopfgroßen Gewächse haben die Neigung, sehr oft und sehr schnell, wenn auch lokal zu rezidivieren, sodaß in den meisten Fällen nach spätestens 1—2 Jahren der Tod eintritt. Außerdem wachsen Geschwulstzellen in die Blut- und Lymphbahnen ein, ebenso wie in die Glutäalmuskulatur.

Die größten und bösartigsten Geschwülste ihrer Art sind die retrosakralen Chordome, die mannskopfgroß werden können. Ihren Ausgang nehmen sie in der obersten Kreuzbeinfläche, die oft stark zerstört wird, oder im angrenzenden Bindegewebe. Zunächst entwickelt sich in 5—10 Jahren ein auf Druck unempfindlicher Tumor, der nur mechanisch behindert und auf die Hautnerven der Kreuz-Steißbeingegend ein dumpfes Fremdkörpergefühl ausübt. Breitet sich die Geschwulst weiter zentralwärts aus, so treten nervöse Störungen auf. Pototschnig stellte ein Exemplar fest, das aus zwei Teilen bestand und 30 × 16 cm und 14 × 9 cm groß war. Sein Gewicht betrug 6,5 kg. Rezidive kommen nach der Literatur in 1—5 Jahren und führen im günstigsten Falle nach 11 Jahren zum Tode. Bei diesen Chordomen sah man auch Fernmetastasen. So setzte die Geschwulst bei Stewart Metastasen am Schulterblatt. Pototschnig berichtet von Lebermetastasen und Reters und Micotti sahen Drüsenmetastasen in den Leistendrü-

sen. Darmbein und Oberschenkelknochen können zerstört werden, und bei Micotti wucherte das Rezidiv in den Zentralkanal ein. Der Tumor kann sich frei entwickeln und macht daher erst Beschwerden, wenn er recht groß geworden ist. Er zeigt sich hinten am Kreuzbein, komprimiert Kreuz- und Hüftnerven und löst neben Miktions- und Defäkationsbeschwerden entsprechende Schmerzen aus.

An Bösartigkeit stehen den retrosakralen Chordomen die letzte Gruppe, die zentralen Chordome kaum nach. Sie dehnen sich im Kreuz- und Steißbein unter diffusem Auftreiben dieser Knochen aus und wachsen gerne in den Zentralkanal ein. Die Oberfläche ist durch zahlreiche prallelastische Höcker vorgebuckelt, die durch ihren Druck heftige, anfallsweise auftretende Schmerzen auslösen, die in die Gesäßgegenden und in die Beine ausstrahlen. Infolge der Nervenkompression beobachteten Link und Warstat auch Gefühllosigkeit des Dammes und Incontinentia Urniae.

Die Krankheitserscheinungen der sacrococcygealen Chordome sind bedingt durch ihre Lage in der Kreuz- und Steißbeingegend mit ihren topograph.-anat. baulichen Besonderheiten.

Der Wirbelkanal setzt sich im Kreuzbein als Kanalis sacralis fort. Nach beiden Seiten zweigen sich von ihm durch die vier quergestellten Foramina intervertebralia Kanäle ab, die sich teilen und auf der Vorder- und Hinterseite des Kreuzbeins als Foramina sacralia anteriora et posteriora münden. Im Kanalis sacralis liegt das Ende des Duralsacks mit seinem Inhalt und die von demselben ausgehenden Gebilde. Der Sack endet zugespitzt bei Erwachsenen in Höhe des zweiten Sakralwirbels. Den Inhalt des Duralsacks bildet das Filum terminale des Rückenmarks und die Stränge der Cauda equina, von der beiderseits extradural schräg absteigend die Nn. sacrales 1—5 und der N. coccygeus ausgehen. Die Nervenstränge verlassen durch die Kreuzbeinlöcher das Kreuzbein. Die Rami post. der 5 Sakralnerven und des N. coccygeus bilden nach ihrem Austritt aus dem Kreuzbein ein weitläufiges Geflecht, von dem aus die Haut über der hinteren Fläche des Kreuz- und Steißbeins und die Haut der hinteren oberen Gesäßgegend nervös versorgt wird. Die Rami anteriores der Nn. sacrales 1—5 bilden den Plexus sacralis, der noch Äste vom 5. Sakralnerven enthält. Ihm schließt sich der kleine Plexus coccygeus an, der neben dem gleichnamigen Nerv aus Fasern der Nn. sacrales 4 und 5 besteht. Die Grenzstränge des Sympathicus treten dicht neben dem äußeren Umfang des ersten Sakralwirbels in das kleine Becken ein, verlaufen unmittelbar auf der Konkavität des Kreuzbeins und finden ihren Abschluß in dem Ganglion coccygeum. (Andler Arch. Klin. Chir. Bd. 143 S. 472.)

Demzufolge bestehen die Hauptsymptome der sacrococcygealen Chordome in der Alteration von Nervenbahnen. Am frühesten erfolgt sie in den Kanälen des Kreuzbeines, da diese Nerven der Kompression nicht ausweichen können. Breitet sich das ventrale

Chordom über das Kreuzbein aus, so tritt eine Zerrung des Plexus sacralis und des Grenzstranges auf. Auch das Foramen ischiadicum majus kann durchwaschen werden. (Walz.)

Gestört werden also motorische und sensible Nervenbahnen im Rückenmark oder auf ihrem Weg zum Plexus. Die Nerven sind abschnittsmäßig angeordnet, und jede Muskelgruppe wird von mehreren Abschnitten versorgt. Zur vollkommenen motorischen Lähmung muß ein ganzes Kerngebiet zerstört werden. Bei den Fällen von Link, Warstat, Andler und Schminke waren vor allem die Blasen-, Mastdarm- und Dammuskulatur sowie die Bewegung des Fußes und der Zehen betroffen.

Nach Berichten von Coenen und Andler treten die Beschwerden anfallsweise auf. Beide führen das bei der feststehenden Größe des Tumors auf den Füllungszustand der Blase und des Mastdarms sowie der Arteria et Vena hypogastrica zurück. Bei dem Falle von Orth verstärkten sich die Schmerzen zur Zeit des Menses.

Sensibilitätsstörungen in Form von Anästhesien treten nur auf, wenn mindestens zwei benachbarte Hinterwurzeln oder Spinalganglien zerstört sind, da sich die einzelnen Abschnitte überdecken.

In allen Fällen gehen diesen motorischen und sensiblen Störungen heftige neuralgiforme Wurzelschmerzen voraus, die das erste Kennzeichen der caudalen Chordome überhaupt sind. Nach übereinstimmender Aussage der Kranken beginnen die Schmerzen noch ehe die Geschwulst bemerkt wird in der Kreuzsteißbeingegend, den mittleren Gesäßpartien und dem Damm, Gebieten, die den Hauptsegmenten der Wurzeln der Nn. Sacrales 3—5 entsprechen, und greifen in einzelnen Fällen auf die tieferen Versorgungsgebiete derselben Nerven, wie Beckenboden, Blase und Mastdarm über. Die Schmerzen steigern sich langsam. Im Beginn der Erkrankung kommt es durch Druck oder Dehnung der Nerven zu Reizerscheinungen, die sich allmählich steigern, um schließlich in eine Lähmung der durch den Tumor verdrängten Nerven überzugehen. An sensiblen Nerven treten die Reizerscheinungen als Schmerzen oder als Parästhesien auf, an motorischen als Muskelzuckungen. Die Lähmungserscheinungen äußern sich an sensiblen Nerven als Gefühllosigkeit in den Versorgungsgebieten, an motorischen Nerven in einer motorischen Lähmung der zugehörigen Muskeln. Als Folgen der Nervenveränderungen werden bei Vecchi, Potoschnig, Pool und anderen die erschwerte Harnentleerung oder das Gegenteil, die Incontinentia Urinae et Alvi geschildert. Doch können diese Störungen in der Stuhl- und Harnentleerungsfähigkeit in Schädigungen des autonomen Nervensystems (Symp. Parasymp.) ihre Ursachen haben. Obstipation tritt häufig isoliert auf (Walz, Sommer, Andler), bei antesacralen Chordomen sogar als erstes Anzeichen und kann manchmal als mechanisches Hindernis gewertet werden oder als Sensibilitätsstörung der Mastdarmnerven.

VI. Diagnose.

Mit Hilfe der Anamnese und der Angabe der Kranken über die Art der Schmerzen und durch Palpation kann die Diagnose auf einen Tumor gestellt werden. Sitzt die Geschwulst zwischen Steißbein und Anus oder retrosakral, so ist die Diagnose augenfällig. Bei antesakralem Sitz wird sie durch rektale Untersuchung sichergestellt. Die Geschwulst kann sich überall hin ausdehnen und mannskopfgroß werden, ohne daß etwas Kennzeichnendes für ein Chordom zu finden ist, weil andere Gewächse in dieser Region dieselben Erscheinungen zeitigen können.

Nach Andler ist die Palpation der Tumoroberfläche wegen der unregelmäßigen Zusammensetzung für ein Chordom typisch. Es wechseln scharf abgegrenzte, teils harte, knotige, teils prallelastische glatte Geschwulstpartien miteinander ab.

Pathologische Veränderungen im Kreuz- und Steißbein, wie sie die zentralen Chordome zeitigen, können nicht ohne weiteres diagnostiziert werden. Zwar sind nervöse Störungen und eine große Druckempfindlichkeit vorhanden, aber nur durch das Röntgenbild wird eine Zerstörung des Knochens festgestellt werden können.

Nach Andler und Volkmann zeigt die Röntgenaufnahme eines zentralen Chordoms klein- und großfleckige Aufhellungen im Wechsel mit Geschwulstzysten und noch erhaltengebliebenen Knochenteilen. Außerhalb des Knochens ist der Tumor schattengleichmäßiger und beide sind scharf begrenzt. Trotzdem wurde bei den meisten Chordomfällen die Diagnose erst histologisch gestellt.

Die Entwicklung des Tumors geht sehr langsam vor sich. Es wird ein Mittel zwischen 2 und 5 Jahren angenommen. Doch kamen Fälle vor, die erst nach 8 bis 18 Jahren manifest wurden. Bei Albert und Debernardi hat die Geschwulst schon in 4—10 Monaten eine beachtenswerte Größe erreicht. Wie oben gesagt, richten sich die Beschwerden und Schmerzen nach der Größe und Lage des Tumors.

In der Literatur werden einzelne Fälle von Metastasen beschrieben und zwar nur ausgehend von den caudalen Chordomen. Sie sind eine Seltenheit, und die meisten Sektionen fördern keine Metastasen.

Ebenso ist auffallend, daß der Gesamtorganismus auch in fortgeschrittenen Fällen nur ganz geringe Tumorkachexie zeigt. Nur in einigen Fällen, in denen das Chordom ausgesprochen sarkomatös oder karzinomatös entartete, war der Allgemeinzustand gegen Ende sehr geschwächt.

Im Gegensatz zu der seltenen Metastasenbildung steht die Neigung zu rezidivieren. Es wurden bis zu 4 maligne Rezidive beobachtet (Herbatzewitsch); die Chordome sind also mehr im klinischen als im pathologisch-anatomischen Sinn bösartig zu nennen.

VII. Differentialdiagnose.

Häufiger als Chordome werden an der Sacrococcygealgegend Sarkome und Enchodrome beobachtet. In einzelnen Arbeiten wird angegeben, daß zentrale myelogene Sarkome mit plötzlichen, wie aus heiterem Himmel auftretenden Schmerzen erstmals in Erscheinung treten. Häufige Lungenmetastasen und schnelleintretende Kachexie vermindern das Allgemeinbefinden. Palpatorisch fühlt man auf der Oberfläche eine regelmäßig, unscharf abgegrenzte, derbe Geschwulst, die Fluktuation als Folge von Blutungen und Gewebserweichungen zeigen kann. Im Röntgenbild sieht man nicht die kleinfleckige Aufhellung. Ein sicheres Unterscheidungsmerkmal zwischen zentralen und myelogenen Sarkomen und Chordomen wurde bis jetzt nicht gefunden, da beide klinisch kaum voneinander abgrenzbar sind.

Das Enchondrom des Kreuz- und Steißbeins entwickelt sich unbemerkt meist in jungen Jahren und zeitigt keine nervösen Erscheinungen. Der Tumor ist knochenhart, knollig und scharf gegen die Umgebung abgesetzt. Das Röntgenbild zeigt den streng begrenzten Schatten der homogenen Knorpelmasse mit eingelagerten Knocheninseln.

Karzinome an dieser Stelle treten nur sekundär als Metastasen auf.

Sakrale Neurinome sind schwer von Chordomen zu trennen, da sie ebenfalls Blasen- und Mastdarmstörungen machen. Doch rezidivieren Neurinome nicht.

Für Fibrome ist die Beteiligung der Blasen- und Mastdarmnerven nicht charakteristisch.

Eine Dermoidzyste an dieser Stelle steht meist durch einen Fistelgang mit der Außenwelt in Verbindung.

Teratome zeitigen zunächst ähnliche Erscheinungen wie die Chordome. Später tritt schneller allgemeiner Verfall ein. Bei einer eventuellen Entfernung kann der Unterschied im Feinbau festgestellt werden.

Feldmann, Debernardi und Andler ziehen auch Tbc. des Kreuzsteißbeins mit Bildung eines kalten Abszesses vor dem Steißbein zur Differentialdiagnose heran. In ihren Fällen waren chordomähnliche Wurzelerscheinungen aufgetreten, die durch die Compression der eingeschlossenen Nerven verursacht wurden. Der kalte Abszeß zeigt aber Fluktuation und teigige Schwellung im Bereich der Vorwölbung. Eine Probepunktion wird allen Zweifel beheben.

Häufig wird auch auf Rheumatismus oder Ischias behandelt, wenn ein Tumor nicht fühlbar ist und rektale Untersuchung unterbleibt.

Halter will bei Frauen die Ähnlichkeit der Chordome mit Tumoren, die vom Genitale ausgehen, differentialdiagnostisch in

Erwägung gezogen wissen. In seinem Fall hat der unter Pol des höher oben inserierenden antesakralen Chordoms die Rektumvorderwand komprimiert, und starke Bauchdecken verhinderten den gesonderten Nachweis der Adnexa. Das Chordom war im Douglasschen Raum eingekeilt.

VIII. Behandlung.

Die Behandlung besteht in der radikalen operativen Entfernung der Geschwulstmasse in Verbindung mit Röntgenbestrahlung. Allerdings ist gerade diese Geschwulstform gegen Strahlen außerordentlich widerstandsfähig. In einzelnen Fällen konnten nach der Operation durch Weiterbehandlung mit Strahlen Rezidive jahrelang verhindert werden (P o o l), doch ist das wahrscheinlich der fast vollkommenen Entfernnung der Geschwulst bei der Operation zu verdanken. Nach Röntgenbestrahlung allein wurde einige Male ein kurzer Rückgang oder Stillstand des Tumorwachstums beobachtet (P o o l, P e t e r s, H e l l n e r), aber niemals eine Heilung.

Einige wenige Chordomälle bei Kindern sind bekannt. Und diese Tumore scheinen besser auf Bestrahlung zu reagieren, als die Chordome der Erwachsenen.

Bei der Operation sucht man nach Möglichkeit den Tumor weit im Gesunden zu exstirpieren. Das Steißbein wird in den meisten Fällen ganz, das Kreuzbein teilweise, nur bis dicht unterhalb der 3. Sakrallöcher, der sogenannten Bardenheuer'schen Linie, entfernt, um eine Eröffnung des Duralsackes zu vermeiden. Die Nerven wird man zur Vermeidung von Blasen- und Mastdarmstörungen nach Möglichkeit wegschieben und dadurch schonen.

Die Operationsergebnisse sind bis jetzt durchweg unerfreulich. S t e w a r t berichtet über 24 operierte caudale Chordome, von denen drei Kranke im Anschluß an die Krankheit starben. Dreizehn bekamen bald nach der Operation Rezidive, einer blieb 5 Jahre rezidivfrei, und die Übrigen entzogen sich der Nachuntersuchung. Es ist wahrscheinlich, daß die übrigen sieben Operierten gesund blieben, wenn ihr Chordom noch nicht allzu groß geworden war und vollkommen entfernt werden konnte. In einigen Fällen wurde auch als Todesursache postoperative Wundinfektion angegeben, da die oft über faustgroßen Löcher nur schwer aseptisch zu halten sind.

Trotzdem bleibt die Operation die einzige Möglichkeit, die Kranken wenigstens eine Zeitlang von ihren quälenden Schmerzen zu befreien. Eine teilweise Entfernung des Tumors kann das Wachstum sogar anregen, da hierbei die hemmende Kapsel geöffnet wird (P o d l a h a).

Vollständige therapeutische Erfolge wurden nur in ein paar Fällen erzielt. Es wurde der Tumor frühzeitig erkannt und sofort weit im Gesunden exstirpiert.

1. Fall: Ausführlich von Wahlig in der Med. Klin. 1932 I. S. 645 behandelt.

Der 56-jährige Kranke erlitt vor 8 Jahren einen schweren Sturz auf die Kreuzbeingegend mit vorübergehendem Nervenschock. Die ersten Erscheinungen traten vor drei Jahren als dumpfe Schmerzen in der Kreuzbeingegend auf, die sich mit der Zeit zu Neuralgien in der Gegend des Damms und der linken medialen Gesäß- und Oberschenkelgegend verdichteten. Blasen- und Mastdarmstörungen zeigten sich nie. Seit 1½ Jahren ist über der linken Articulatio sacroiliaca eine flache Vorwölbung sichtbar. Röntgenbilder, die in Abständen von ½ Jahren angefertigt wurden, geben Aufschluß über die fortschreitende Zerstörung des Kreuzbeins, die fast bis zur zweiten linken Linea transversa des Kreuzbeins und zwei Querfinger breit über die Medianlinie hinaus vorgedrungen ist.

Die Untersuchung vom 14. 11. 29 ergibt einen sehr guten Allgemeinzustand. Lokal findet sich über der Kreuzbeinmitte etwas links von der Mittellinie eine gut handtellergroße, druckempfindliche Geschwulst. Bei rektaler Untersuchung tastet man in der Kreuzbeinhöhlung einen scharf abgegrenzten Tumor, der sich wie eine Zyste anfühlt. Nach den Röntgenaufnahmen ist das Kreuzbein in seiner unteren linken Partie vollkommen zerstört, der übrige Knochen atrophisch.

Die Diagnose lautet auf einen bösartigen Tumor des Kreuzbeins. Bei der Operation (Geh.-Rat Enderlen) wird zunächst durch einen Längsschnitt über dem Tumor das Kreuzbein freigelegt. Man stößt sofort auf ein zundriges Gewebe. Der erweichte Knochen muß bis zum zweiten Kreuzbeinwirbel abgetragen werden. Gegen den Mastdarm hin ist der Tumor durch eine derbe Membran abgegrenzt und löst sich leicht. Die Wundhöhle wird geschlossen. Der Kranke stirbt in der folgenden Nacht an Operationsschock.

Die histologische Untersuchung des Herrn Prof. Schminke ergibt ein malignes Chordom.

Makroskopisch stellt der Tumor ein etwa faustgroßes fetziges Gewebstück dar, das auf der einen Seite von einer 1—2 mm dicken Membran umgeben ist. Durchschnitte durch das rötliche Gewebe lassen zahlreiche, derbweißliche Bindegewebszüge erkennen. Die mikroskopische Untersuchung zeigt innerhalb von derbfaserigem Bindegewebe mit hyalinen Ablagerungen, entzündlich zelliger Infiltration und Blutungen, Komplexe eines zellreichen Gewebes. Diese Zellen sind rundlich und polymorphkernig gestaltet und besitzen teils rundliche teils spindelige Kerne. Ihr Plasma färbt sich mit Hämatoxylin bläulich und besitzt tropfige Glykogen-Einlagerungen. Es werden zahlreiche interzelluläre Lückenbildungen, Zellzerfall und Austritt von Plasmamasse in die Zellumgebung beobachtet.

2. Fall:

Der 22-jährige junge Mann klagt seit einem Jahr über dauernde, immer stärker werdende, lokal begrenzte Schmerzen in der rechten Seite des Kreuzbeins.

Nach dem Befund vom 9. 3. 1936 ist der Allgemeinzustand sehr gut. Im Bereich des Kreuzbeins fühlt man auf der rechten Seite in der Höhe des dritten bis vierten Segmentes eine auf Druck schmerzhafte leichte Vorwölbung.

Das Röntgenbild zeigt etwa am dritten Sakralwirbel auf der rechten Seite eine kastaniengroße Aufhellung. Das Kreuzbein ist an dieser Stelle destruiert.

Am 13. 3. 1936 operiert O. A. Zukschwerdt in Spinalanästhesie. Durch einen 20 cm langen Hautschnitt in Längsrichtung über der Gegend des rechten Sakroiliakalgelenkes werden die Muskelansätze durchtrennt und das Kreuzbein freigelegt. Der kastaniengroße Tumor von weicher Beschaffenheit hat das Kreuzbein durchwachsen. Das Kreuzbein wird entfernt und der Knochen im Bereich des Gesunden abgemeißelt. Die Wunde verheilt ohne Zwischenfall. Eine Röntgenkontrollaufnahme nach drei Wochen zeigt scharfe sklerosierte Ränder des Steißbeinrestes.

Am 10. 11. 1938 schreibt der Kranke, er fühle sich vollkommen beschwerdefrei und arbeitsfähig. Er diene seit 1. Januar bei der Kriegsmarine.

Nach der histologischen Untersuchung des Herrn Prof. Schminke stellt der Tumor ein Chordom mit weitgehender Degeneration des Geschwulstgewebes im Sinne einer Verschleimung und schleimiger Durchtränkung des Bindegewebes dar. Außerdem sind zahlreiche Osteoidbälkchen vorhanden mit angelagerten Osteoplasten und zahlreichen Osteoklasten, welche die neugebildete osteoide Substanz zur Resorption bringen. Die Anlage der Osteoklasten an die Osteoidbälkchen ist kranzförmig, teilweise direkt radiär. Zwischen den Bälkchen liegt durchblutetes faseriges Mark. Innerhalb der Osteoidbälkchen befindet sich ein tropfig scholliges, walzenförmig zusammengeschlossenes Material, das angefärbt weißlich-bläulich aussieht. Man sieht darin noch einige pyknotische Kerne und Konturen größerer glasiger Elemente. Der Kern liegt an der Zellperipherie. Diese Massen grenzen auch ohne Osteoidbelag an das faserige Bindegewebe des Knochenmarkes an.

Deutung: Die weißbläuliche Inhaltsmasse halte ich für ein aus den Zellen eines Chordoms ausgetretenes Material, dem von seiten des Knochenmarks Osteoidgewebe apponiert ist, durchaus entsprechend den embryonalen Verhältnissen, wie man sie bei der Knochenbildung der Wirbelsäule feststellen kann.

3. Fall:

Die 31-jährige Frau hatte an Weihnachten 1935 eine normale Geburt. Im Anschluß daran verspürte die Kranke ein Druckgefühl in der rechten Kreuz- und Steißbeingegend, das besonders stark beim Sitzen und bei Bewegung war. Bald traten auch im Oberschenkel ausstrahlende Schmerzen auf. Wärmebehandlungen blieben ohne Erfolg. Zuvor konnte noch röntgenologisch eine Beckentumor festgestellt werden. Nach mehreren Röntgenbestrahlungen verschlimmerten sich die Schmerzen.

Die Kranke wird am 11. 5. 1937 in die Klinik aufgenommen. Ihr Allgemeinzustand ist befriedigend. Bei der Rektaluntersuchung fühlt man in der Gegend des Steißbeins eine glatte, langsam ansteigende Geschwulst, die gegen die Rektumschleimhaut verschieblich ist, gegen den Knochen nicht. Der Tumor reicht nach vor und scheint an einzelnen Stellen weicher zu sein.

Der Röntgenaufnahme zufolge ist das Kreuzbein von einem großen Gewächs völlig zerstört.

Prof. Kirschner operiert in Spinalanästhesie. Nachdem die Steißbeinwirbel entfernt sind, stößt man im retroperitonealen Gewebe auf eine große blutdurchsetzte weichschwammige Geschwulst, die das ganze Kreuzbein ersetzt hat und sich zwischen die nach lateral verdrängten Nervenstränge verliert. Kreuz- und Steißbeinreste werden weggenommen, und die Tumormassen zwischen den Nerven schonend entfernt, bis man überall annähernd im Gesunden ist. Nach cranial ist etwa im Gebiet des letzten Lendenwirbels der Wirbelkanal weit offen. Ein Tumorzapfen dringt in den Kanal ein und steht mit dem Endstücke der Dura mater in Verbindung. Er wird abgetrennt. Eine radikale Entfernung des Tumors ist nicht gelungen.

Die Kranke hat den Eingriff gut überstanden. Es zeigen sich keine nervösen Ausfallserscheinungen in den Beinen. Die Darmtätigkeit kommt in Gang, nur muß katheterisiert werden. Die Entfernung des Tampons, der den Rückenmarkskanal verschließt, macht vorübergehend Schmerzen. Sehr hervorzuheben ist, daß keine Meningeninfektion dazukam. Wieder auftretende heftige Blasenschmerzen führte man auf einen Ureterstein zurück.

Die Wunde granuliert gut, doch wölbt sich nach zwei Monaten ein kleinapfelgroßes Rezidiv in der Mitte der Wundhöhle vor. Metastasen sind nicht feststellbar. Nach einem weiteren Monat gesellt sich eine schwere Cystopyelitis hinzu, die sich zunächst bessert. Es treten wieder leichte Schmerzen auf, und der Allgemeinzustand verschlechtert sich.

Vier Monate nach der Opration stirbt die Kranke.

Der Obduktionsbefund ergab, eine aufsteigende eitrige Nephritis mit perinephritischen Abscessen, diffuse fibrinös-eitrige Peritonitis Ureteropyelitis und septische Milzschwellung. Es bestand auch eine minimale Pachymeningitis hämmorhagica interna.

Der mikroskopischen Untersuchung der Reste des Tumors zufolge wurde ein zellreiches, aus spindligen Elementen zusammengesetztes Gewebe festgestellt. Die Spindelzellen waren klein und groß. Man sah auch vielkernige Riesenzellen und zwischen den spindligen Elementen waren Fasern, zum Teil sogar osteoides Gewebe gelagert.

Die Geschwulst, die bei der Kranken als Chordom operiert worden war, war ein Sarkom mit Qualitäten der Osteoidproduktion, eine indifferente mesenchymatische Geschwulst, Sarkom mit Ausdifferenzierung der in ihr vorhandenen Gewebsqualitäten in verschiedener histologischer Weise.

A n d l e r schloß seine Arbeit über „Die Klinik des sacro-coccygealen Chordoms" mit folgenden Worten: „Meine Hoffnung möchte ich dahin aussprechen, daß sich durch diese Schilderung der Symptome des sacro-coccygealen Chordoms die einschlägige Kasuistik um frühdiagnostizierte und frühoperierte Chordomfälle, die sich vielleicht später als geheilt erweisen, vermehrt."

Dieser Aufforderung Folge zu leisten war der Sinn der Arbeit. An der Heidelberger Chirurgischen Klinik nämlich wurde vor 4 Jahren ein Chordom operativ entfernt, und bis heute ist der damals Kranke beschwerdefrei geblieben.

Nach dem, was sich aus der Literatur fand, kann von einer glatten Heilung überhaupt nur dreimal gesprochen werden, den zweiten Fall der Arbeit eingerechnet. In jedem dieser Fälle wurde der Tumor, als er noch klein war, erkannt und konnte vollständig entfernt werden. Über die Heilung wurde berichtet.

Außerdem liegen 10 Fälle vor, über deren endgültige Heilung nichts bekannt ist. Zweimal wurde im Frühstadium operiert, 3 Fälle waren z u n ä ch s t geheilt. Ein Kranker wurde nach der Entfernung des Rezidivs als geheilt entlassen. Drei Männer waren nach der Operation beschwerdefrei und einer blieb rezidivfrei.

Sechsmal trat der Tod nach einem Rezidiv ein. Ein Kranker starb beim zweiten Rezidiv. Zweimal wurden drei und mehr Rezidive vor dem Tod festgestellt. Außerdem wurden bei zwei Kranken nur von Rezidiven gesprochen.

Vor oder nach der Operation starben 30 Kranke. In ebenfalls 30 Fällen bleibt die Frage nach dem Erfolg offen. Da man aber allgemein der Meinung ist, daß Chordomkranke dem Tod verfallen sind, darf man bei den meisten von ihnen mit dem tödlichen Ausgang rechnen.

Der zweite Fall dieser Arbeit ist der jüngste und zugleich der dritte Fall einer Heilung.

		Alter:	Geschl.:	
1. Feldmann	zitiert bei Coenen	46	♀	nach zwei Jahren faustgroßes inoperables Rezidiv
2. Mazzia	„	44	♂	3 Rezidive nach 2 und 3/4 Jahren. Lage schlecht.
3. Debernardi	„	56	♂	nach zwei Jahren rezidivfrei
4. Tuffier a. Stewart	„	55	♀	nach drei Jahren Rezidiv. Lage schlecht
5. Albert	„	26	♂	zwei Rezidive †
6. Lund	„	60	♀	†
7. Wiethold	„	61	♂	Heilung
8. Levis	„	54	♂	†
9. „	„	30	♂	†
10. „	„	58	♂	unbekannt
11. „	„	22	♀	†
12. Bernard, Dunet	„	22	♂	ein Rezidiv. Tod im Kollaps
13. Hennig	„	neugeb.	unbek.	†
14. Wood	„	45	♀	nach vier Jahren Rezidiv
15. Wagner	„	56	♂	unbekannt
16. Peters	„	68	♂	nach einem Jahr Rezidiv. Kachexsie †
17. Pototschnig	„	40	♂	†
18. Mikotti	„	53	♂	†
19. Curtis a. Le Fort	„	58	♂	nach 2 1/2 Jahren Rezidiv †
20. Stewart	„	65	♂	ein fünf Jahre wachsendes Rezidiv
21. Hirsch und Ingels	„	54	♂	unbekannt
22. Link und Warstat	„	61	♂	zunächst Heilung. Weiterbehandelt mit Röntgenstrahlen
23. Andler und Schminke	zitiert bei Coenen	62	♂	inoperabel
24. Andler und Schminke	„	45	♂	†
25. Pool	„	65	♀	gesund
26. Andler	„	62	♂	fraglich

		Alter:	Geschl.:	
27. Argaud u. Clermont (1925) „	} Andler	35	♀	fraglich
28. Argaud u. Lestrade (1925) „		57	♀	„
29. Joung u. Muir (1935) „		50	♂	„
30. Andler „		49	♂	„
31. Walz: Münch. med. Wochenschrift Nr. 30 (1925)		62	♂	Tod am Operationsschock
32. Sommer: Med. Klin. Nr. 18 (1926)		56	♂	beschwerdefrei entlassen
33. Ramsey: Ztschr. f. Path. Bd. 42 (1929)		71	♀	fraglich
34. Podlaha u. Pavlica: Ztschr. f. Path. Bd. 45		44	♀	†
35. Machulko-Horbatzewitsch: Z. f. Bavh. Bd. 48. (1930)		37	♂	†
36. Halter: Dtsch. Z. f. Chir. Bd. 219. (1929)		66	♀	†
37. Key u. Breven: Dtsch. Z. f. Chir. Bd. 225. (1930)		57	♂	geheilt entlassen
38. Willis: Americ. Journ. of Path. Nr. 3. (1931)		unbek.	unbek.	fraglich
39. Wahlig: Med. Klin. Nr. 19. (1932)		56	♂	†
40. Austoni: Z. f. Path. Bd. 60		59	♂	fraglich
41. Fletscher: Arch. of. Neurol. Bd. 33. (1935)		unbek.	unbek.	fraglich
bis				
50. „		„	„	„
51. Pattarin: Z. f. Path. Bd. 64		8	♀	rasch wachsend
52. Stewart, Mathew a. Morin: Zit. i. ZO. f. ges. Chir. 34		60	♂	†
53. Richardson a. Taylor: Zit. ZO. f. ges. Chir. 36		43	♂	fraglich
54. Reynes et Rouslacroix: Zit. ZO. f. ges. Chir. 40		68	♂	†
55. Kwantin, Boris a. Stewart: Z. ZO. f. ges. Chir. 41		56	♂	fraglich
56. Bostos: Zit. YO. f. ges. Chir. 44		unbek.	unbek.	„
57. Fumagalli: Zit. ZO. f. ges. Chir. 45		68	♀	†
58. Hutton, Andrew a. A. Joung: Zit. ZO. f. ges. Chir. 46		unbek.	unbek.	nach vier Jahren Rezidiv, dann Op. geheilt entlassen

	Alter:	Geschl.:	
59. Orth: Ztrbl. Chir. Bd. 57 I	52	♀	nach zwei Jahren †
60. Orth: Ztrbl. Chir. Bd. 57	68	♂	gebessert entlassen
61. Tempsky: Ztrbl. Chir. Bd. 56 III	52	♂	nach 3/4 Jahren noch beschwerdefrei
62. Gerber: Arch. Klin. Chir. 159	55	♂	†
63. Newland, Limpson a. Woolland: ZO. f. g. Chir. 53	45	♂	fraglich
64. Newland, Limpson a. Woolland: ZO. f. g. Chir. 53	55	♂	„
65. Dickson, James a. Ch. Lamb: ZO. f. g. Chir. 54	41	♂	mit Röntgenstrahlen einen vorübergehenden Erfolg
66. Wildbolz: Zbl. f. Chir. (1931)	52	♂	drei Rezidive innerhalb von (x) 6 Jahren †
67. Cato: ZO. f. ges. Chir. 59	35	♂	†
68. Chesby: Arch. Sung. 24	53	♂	fraglich
69. Sandahl: Act. Chin. Scand. Stockholm 72	22	♂	†
70. Peukert: Ztbl. Gynäk. 1933	28	♀	im Frühstadium erkannt, geheilt entlassen
71. Peukert: Ztbl. Gynäk. 1933	43	♀	im Frühstadium erkannt, geheilt entlassen
72. Mongomery a. Wolman: ZO. f. g. Chir. 67	1/4	♀	auf Röntgenstrahlen Besserung
73. Mongomery a. Wolman: ZO. f. g. Chir.	1/6	♀	auf Röntgenstrahlen Besserung
74. Mongomery a. Wolman: ZO. f. g. Chir.	3	♀	auf Röntgenstrahlen Besserung
75. Odossa: ZO. f. g. Chir. 69	60	♂	†
76. Abramovič: ZO. f. g. Chir. 76	36	♂	keine Besserung
77. Alexander u. Struthers: Ref. Ztrbl. f. Chir. 34	67	♂	fraglich
78. v. Breitenberg: Fft. Z. Path. 50	60	♂	†
79. v. Breitenberg: Fft. Z. Path. 50	65	♂	†
80. Stoffel: Med. Diss. Würzburg 1935	68	♂	†
81. Hellner: Ztrbl. f. Chir. 1938	58	♂	zweijährige Besserung durch Röntgenstrahlen
82. Hellner: Ztrbl. f. Chir. 1938	13	♂	†
83. Coley, Bradley: ZO. f. g. Chir. 83	63	♀	ein Jahre rezidivfrei
84. Cazzamali: ZO. f. g. Chir. 83	45	♂	z. Zt. schlechter Zustand
85. Malykhova: ZO. f. g. Chir. 92	unbek.	unbek.	ein Rezidiv. Op., dann 11 Monate beschwerdefrei
86. 1. Fall der Arbeit			
87. 3. Fall der Arbeit			

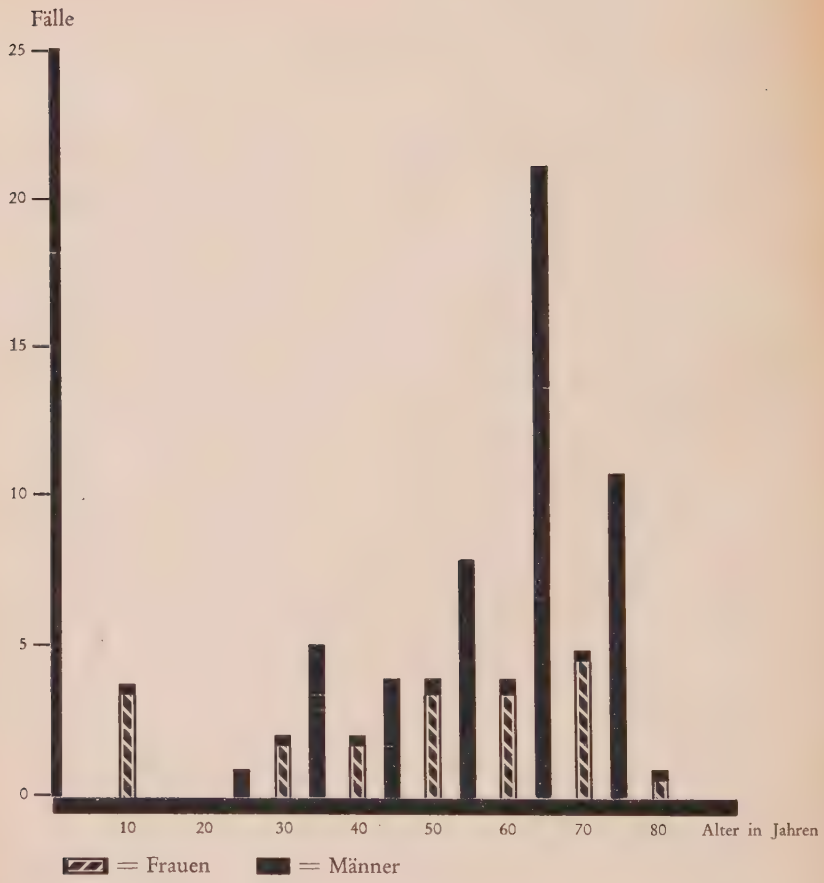

In 15 Fällen ist Geschlecht und Alter unbekannt.

Nach dieser Tabelle kommen bei Männern weitaus häufiger Chordome vor als bei Frauen. Das hängt wohl damit zusammen, daß Männer in größerem Maße beruflich der Möglichkeit, ein Trauma an der Kreuz- und Steißbeingegend zu erleiden, ausgesetzt sind.

Daneben fällt auf, wie gerade Männer zwischen 50 und 70 Jahren, also im eigentlichen Krebsalter, am häufigsten vertreten sind.

Es muß noch nachgetragen werden, daß sich bei jungen Frauen häufig im Anschluß an eine Geburt Chordome entwickeln sollen. Möglicherweise sind bei einer Schwangerschaft die Abwehrkräfte des Körpers gemindert, sodaß jetzt ruhende Geschwulstzellen sozusagen auskeimen. Vielleicht kann man die Geburt auch als ein Trauma werten.

Der dritte Fall der Arbeit, bei dem der Tumor ebenfalls im Anschluß an eine Geburt wuchs, möge zeigen, wie mannigfaltig das Bild des Chordoms sein kann und wie schwer die richtige Diagnose zu stellen ist.

Herrn Oberarzt Dr. Usadel danke ich herzlichst für die freundliche Überlassung des Themas und für seine Anregungen, ebenso Herrn Prof. Dr. Kirschner für die Übernahme des Referats.

Schriftennachweis.

Andler R.:	Klinik des sacro-coccygealen Chordoms. Arch. für klin. Chir. 143.
v. Breitenberg H.:	Zur Kenntnis der Basilar- und Sakralchordome. Frankfurter 2. Path. Bd. 50.
Coenen H.:	Das Chordom. Brun's Beitr. z. klin. Chir. 133.
Gerber J.:	Zur Kenntnis der Sakralchordome. Brun's B. 159.
Halter G.:	Chordom des Kreuzbeins. Dtsch. Ztschr. f. Chir. 213.
Heymann:	Chordome präsacrale. Ztrbl. f. Chir. 52.
Kirschner-Nordmann:	Die Chirurgie. 2. I. Teil Chordom.
Link A.:	Über die Chordo dorsalis und die malignen Chordome. Klin. Wochenschr. 1937. I.
Link und Warstat:	Zur Kenntnis der malignen Chordome. Brun's Beitr. 127.
Meyermann K.:	Chordome. Med. Diss. München 1937.
Ort:	Das Chordom und seine differentialdiagnostische Bedeutung. Münch. med. Woch. 1923. II.
Podlaha und Pavlica:	Das bösartige Sakralchordom. Virchows Arch. für Path. und anat. Physiol. 267.
Schwabe:	Untersuchungen über die Rückbildung der Bandscheiben im menschlichen Kreuzbein. Virch. Arch. Bd. 287.
Simon O.:	Das vertebrale Chordom. Dtsch. Ztschr. f. Chir. 241.
Stoffel A.:	Ein Beitrag zur Kasmistik der sacro-coccygealen Chordome. Med. Diss. Würzburg 1935.
Stresemann E.:	Beitrag zur Lehre von den malignen Geschwulsten der Choro dorsalis. Med. Diss. München 1929.
Wagner A.:	Ein Chordom des Os Sacrum. Dtsch. Ztschr. f. Chir. 132.
Wahlig Fr.:	Malignes sacro-coccygeales Chordom. Med. Klin. 1932. I.
Wildbolz:	Über einen Fall des malignen Chordoms. Zbl. f. Chir. 1931.

Lebenslauf.

Am 3. November 1914 wurde ich als Tochter des Justizoberinspektors Robert Herold in Mosbach (Baden) geboren. Dort besuchte ich die Volksschule und das Realgymnasium, dann das Karl Friedrich-Gymnasium in Mannheim, das ich Ostern 1935 mit dem Reifezeugnis verließ.

Nach dem Arbeitsdienst studierte ich in Heidelberg Zahnheilkunde und bekam im Sommer 1939 nach bestandener Staatsprüfung die Approbation als Zahnärztin.

PILGER
DRUCK